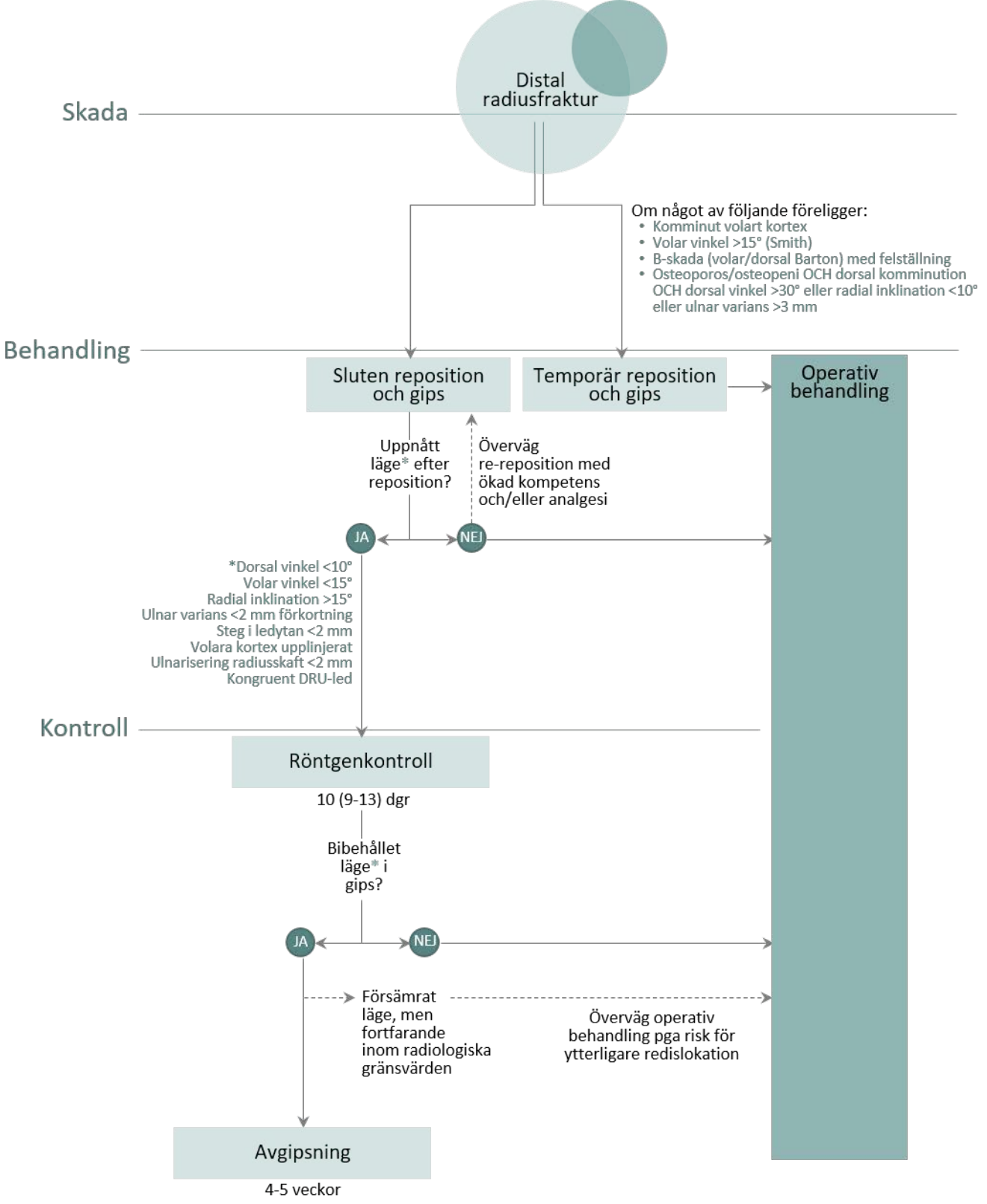
Distal radiusfraktur
Skada
Om något av följande föreligger:
• Komminut volart kortex
• Volar vinkel >15° (Smith)
• B-skada (volar/dorsal Barton) med felställning
• Osteoporos/osteopeni OCH dorsal komminution OCH dorsal vinkel >30° eller radial inklination <10° eller ulnar varians >3 mm
Behandling
Sluten reposition och gips
Temporär reposition och gips
Operativ behandling
Uppnått läge* efter reposition?
Överväg re-reposition med ökad kompetens och/eller analgesi
JA
NEJ
*Dorsal vinkel <10°
Volar vinkel <15°
Radial inklination >15°
Ulnar varians <2 mm förkortning
Steg i ledytan <2 mm
Volara kortex upplinjerat
Ulnarisering radiusskaft <2 mm
Kongruent DRU-led
Kontroll
Röntgenkontroll
10 (9-13) dgr
Bibehållet läge* i gips?
JA
NEJ
Försämrat läge, men fortfarande inom radiologiska gränsvärden
Överväg operativ behandling pga risk för ytterligare redislokation
Avgipsning
4-5 veckor